DEPARTAMENTO DE EDUCACIÓN
INSTITUTO TECNOLÓGICO
RECINTO DE PONCE
PROGRAMA GRADO ASOCIADO EN ENFERMERÍA

ENFE 2210: Salud Alteración Madre Recién Nacido Prof.: G. Nazario Colón, MSN

Tema: Glándulas Mamarias

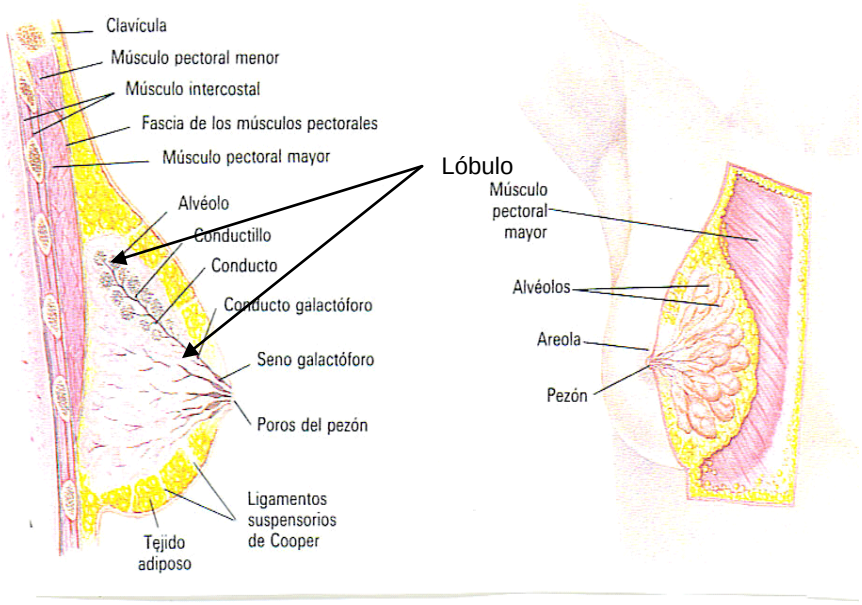

Las glándulas mamarias son un órgano reproductor femenino que segrega leche durante el embarazo y después del parto. Son dos glándulas localizadas a cada lado del tórax. Cada una contiene de 15 a 20 lóbulos y cada lóbulo contiene muchos lobulillos. En los lobulillos hay alvéolos que se le conocen como Células de Acino, las cuales producen leche.

De los lóbulos nacen unos conductillos, y a través de unos conductos que se extienden hasta la superficie del pezón, y poco antes de llegar a éste se ensanchan y forman Senos Lactíferos (galactóferos) que se vuelven a estrechar nuevamente. La

lache es transportada a través de conductos hacia los senos lactíferos, que actúan como reservorio y almacenan la leche hasta que el lactante la succione.

Areola – zona pigmentada alrededor de la areola. Contiene unas glándulas llamadas tubérculos de Montgomery, que lubrican cuando el niño comienza a lactar segregando aceite. Estas se obscurecen durante el embarazo.

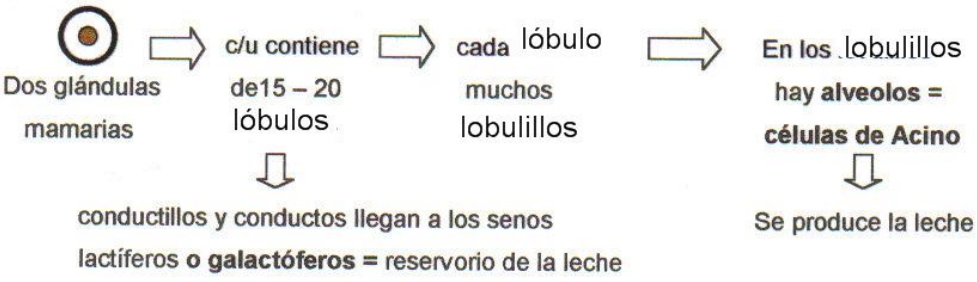

Referencias:

Ladewing, P.; London, M.; Moberly, S. y Olds, S. (2006). *Enfermería Maternal y del Recién Nacido* (5ta. Ed.) España: McGraw-Hill Interamericana S.A.U.

Burroughs, A. & Leifer, G. (2002). *Enfermería Maternoinfanti*l (8va. Ed.) México: McGraw-Hill Interamericana.

gnc/07